Aus der Chirurgischen Klinik des St. Marienkrankenhauses zu Frankfurt a. M.
(Leiter: Professor Dr. H. Flörcken)

Die Stellung der Cholecystostomie in der Chirurgie der Gallenwege

Inaugural-Dissertation
zur
Erlangung der Doktorwürde
in der gesamten Medizin der
Hohen Medizinischen Fakultät
der
Johann-Wolfgang-Goethe-Universität zu Frankfurt a. M.

Vorgelegt von
DOROTHEA KRETSCH
aus
FFM.-SOSSENHEIM

Frankfurt am Main
im Dezember 1935.

Gedruckt mit Genehmigung der Medizinischen Fakultät
der Universität Frankfurt a. M.

Referent:
Prof. Dr. H. Flörcken

R. UNIV.
BIBLIOTHEEK
LEIDEN

Inhalt.

Seite

Die Stellung der Cholecystostomie in der Chirurgie der Gallenwege 5

Zusammenfassung 20

Uebersicht über alle Operierten:

Tabelle I 22

Tabelle II 29

Tabelle III 34

Tabelle IV 40

Die Stellung der Cholecystostomie in der Chirurgie der Gallenwege.

Der deutsche Chirurge Hans Kehr, der die klassische Gallensteinoperation, die Cholecystektomie, folgerichtig ausgebildet hat, weist der Cholecystostomie eine nur sehr bescheidene Stellung in der Gallenchirurgie an. Er läßt die Cholecystostomie nur als Operation der allergrößten Not gelten. Sie sei nur dann indiziert, wenn das Befinden des Patienten die Cholecystektomie als zu schweren Eingriff verbiete oder wenn diese Operation aus technischen Gründen unmöglich sei. Die Nachteile der Cholecystostomie ausführlich darlegend, kommt er zu dem Schluß: „Die Cholecystostomie ist gefährlicher als die Cholecystektomie". Nachdem er zu dieser Ueberzeugung gekommen war, wandte er die Cholecystostomie nur noch sehr selten an, so daß bei seinen Operationen auf etwa 500 Ektomien nur eine Stomie kam. Unter seinem maßgeblichen Einfluß ist die Cholecystektomie zur Operation der Wahl geworden.

Durch die in den letzten Jahren fortgeschrittene Erforschung des enterohepatischen Kreislaufes wurde die Funktion der Gallenblase als Reservoir und Ort der Kondensierung der Lebergalle sowie ihre Bedeutung im Zusammenspiel der beiden Sphincteren (Collumcysticussphincter und Sphincter choledochi) erkannt. Diese Erkenntnis und die Erfahrung, daß gerade nach Cholecystektomie wenig veränderter Gallenblasen vielfach schwerste Rezidivbeschwerden auftreten, ließ vielerseits die Forderung laut werden, bei notwendigen chirurgischen Eingriffen an der Gallenblase, das Organ möglichst zu erhalten, also auf die Cholecystostomie zurückzugreifen, und nur bei strengster Indikation die Cholecystektomie vorzunehmen.

Die Methode der Cholecystostomie ist bekannt. Die zwischen zwei Klemmen eröffnete Gallenblase wird durch Saugwirkung mittels der Wasserstrahlpumpe sorgfältig entleert. Nach Sondierung von Duktus choledochus und hepaticus, falls sie möglich ist, wird ein Gummidrain mit Katgutnaht in die Gallenblase eingenäht. Danach erfolgt Fixation der Gallenblase an das Peritoneum parietale. Diese Fixation wird mit Kehr von manchen Chirurgen verworfen. Sie sei Ursache von Zerrungen an der nach der Operation geschrumpften Gallenblase. Zerrung und zuweilen Abknickung des Duktus cysticus sei die Folge und verursache häufig Gallenfisteln. Das Verfahren von Kehr-Poppert vermeidet die Fixation. Dabei wird das Drainrohr nur mit feinen Gazestreifen umgeben. In unserer Klinik wurde für

gewöhnlich die Fixation an das Peritoneum parietale vorgenommen, jedoch nie erzwungen.

Unter den Chirurgen, die sich für möglichste Erhaltung der Gallenblase einsetzen, mahnt Benedetto Schiassi zur Zurückhaltung mit der Cholecystektomie. In Fällen ohne schwere Wandveränderungen der Gallenblase solle man die Cystendyse machen. Cystendyse nennt man die Eröffnung und Entleerung der Gallenblase mit Naht ohne Drainage.

v. Haberer, der auch den drainagelosen Verschluß des Bauches nach Cholecystektomie empfiehlt, hat die Cystendyse, die sogenannte „ideale Cholecystostomie", bei wenig veränderter Gallenblase vielfach angewandt. Bernard Desplas will auf Grund günstiger Erfahrung die Cholecystostomie wieder mehr in den Vordergrund gestellt haben. Er hat in Fällen von Steingallenblasen auch bei drohender Perforation durch Spaltung und Drainage der Gallenblase beste Dauererfolge erzielt. Die Cholecystektomie möchte er auf Fälle mit gangränöser, phlegmonöser oder mit völlig entarteter Gallenblase beschränkt sehen. Im Verein mit Meillère fordert er, nicht nur die schweren Fälle von Empyem der Gallenblase mit der Stomie zu behandeln sondern auch einfachere Fälle. Brenner hält die Cholecystostomie auch als Frühoperation für der Cholecystektomie überlegen, und zwar weil sie schneller und leichter ausführbar sei.

Eliason und Ferguson kommen, von ihren Erfahrungen bei 100 Fällen von Cholecystostomie ausgehend, zu dem Schluß, daß die Cholecystostomie keine wesentliche Funktionsstörung der Gallenblase nach sich ziehe. Sie berichten, daß von 8 Fällen, deren Gallenblase bei der Operation als normal erschien, 5 bei einer mehrere Jahre nach erfolgter Cholecystostomie vorgenommenen cholecystographischen Nachuntersuchung eine normal funktionierende Gallenblase aufwiesen. Eine vor der Operation funktionsuntüchtige Gallenblase könne allerdings durch die Operation nicht wieder funktionstüchtig werden.

Biancheri, der 9 Fälle von Cholecystostomie mittels oraler Cholecystographie untersuchte, fand, daß alle eine deutliche Funktionsstörung zeigten, obwohl klinisch außer in einem Falle keine bemerkenswerten Beschwerden vorlagen.

Uffreduzzi weist darauf hin, daß die Gallenblase, auch wenn sie vorher gesund war, durch die Cholecystostomie meist geschädigt werde. Er empfiehlt die Cholecystostomie für Fälle von Choledochusstein mit Cholangitis bei Leberinsuffizienz sowie für Fälle chronischer Pankreatitis.

P o l y a konnte durch umfangreiche Untersuchungen nachweisen, daß alle wandverdickten Gallenblasen und alle Stein-Gallenblasen mit gleichzeitig bestehendem Choledochusstein funktionsuntüchtig sind, daß sogar von den dünnwandigen Stein-Gallenblasen die Hälfte wertlos ist. Er lehnt daher die Cholecystostomie aus der Indikation: Erhaltung der wenig veränderten Gallenblase ab.

Des englischen Chirurgen S h e r r e n vergleichende Nachuntersuchung von 184 Fällen von Cholecystektomie und 152 Fällen von Cholecystostomie fällt sehr zu Gunsten der ersteren aus. Während die Cholecystektomie keinen einzigen Rezidivfall hatte, erkrankten von den mit Cholecystostomie Operierten 29 Patienten im Verlauf von 2 Jahren an Rezidivbeschwerden. Nicht weniger als 18 dieser Fälle mußten sich einer sekundären Ektomie unterziehen. 5 weitere Patienten starben im Laufe von vier Jahren nach der Operation an Karzinom der Gallenblase. Der Autor schreibt, in allen diesen Fällen habe er die Ektomie umgangen, weil er bei der Operation die Gallenblase nicht so stark verändert fand, daß er ihre Entfernung für gerechtfertigt hielt. Nach diesen Erfahrungen warnt er nun davor, die Stomie anzuwenden, um die Gallenblase zu erhalten. Chronische Cholecystitis würde durch die Cholecystostomie nie geheilt, vielmehr sei die belassene Gallenblase eine stete Quelle von Rezidivbeschwerden. Außerdem werde bei Anwendung der Cholecystostomie die polypöse Cholecystitis, welche die Gefahr beginnender Karzinombildung in sich berge, leicht übersehen. Sherren empfiehlt die Stomie in Fällen von Lebensgefahr oder Gefahr der Verletzung des Duktus choledochus als vorbereitende Operation, der zu geeigneter Zeit die sekundäre Ektomie zu folgen habe.

Der amerikanische Chirurge D e a v e r , John weist darauf hin, daß man die Sterblichkeit in Fällen von Choledochussteinverschluß mit Gelbsucht sowie bei Cholangitis und Hepatitis verringern könne, wenn man sich zunächst mit einer einleitenden Cholecystostomie zur Entlastung der Leber begnüge und unter günstigeren Bedingungen die Ektomie später anschließe. Beide Autoren haben damit die Bedeutung der Cholecystostomie als Notoperation deutlich betont. Als solche wird die Cholecystostomie in den letzten Jahren des öfteren wieder von den Chirurgen gewürdigt und in geeigneten Fällen wegen ihrer guten Ergebnisse der häufigeren Anwendung empfohlen. Walzel, von Haberer, Sherwood, Gibbon, De Courcy, Gosset, Fedoroff u. a. setzen sich dafür ein, diese seit Kehr in Vergessenheit geratene Operationsmethode wieder in Gebrauch zu bringen.

Als Indikationen werden genannt: Schlechter Allgemeinzustand bei alten oder adipösen Patienten, Empyem der Gallenblase, Peritonitis bei Gallenleiden, schwerer Ikterus mit der Gefahr der Leberinsuffizienz. Aus den gleichen Indikationen: Schlechter Allgemeinzustand oder schwerer Krankheitszustand, der nur einen kleinen Eingriff gestattet, wird die Cholecystostomie an unserer Klinik vorgenommen.

Von Januar 1922 bis Dezember 1933 wurden in der Chir. Klinik des St.-Marien-Krankenhauses zu Frankfurt am Main bei 1414 Operationen an der Gallenblase und an den Gallenwegen 181 Cholecystostomien ausgeführt. Das sind nur 12,8 Prozent aller unserer Gallenoperationen.

In 3 Tabellen folgt nun eine Uebersicht über alle unsere Fälle von Cholecystostomie.

Die Tabelle I bringt die Todesfälle. Mit 69 von 181 Operierten sind es 38,1 Prozent. Dies ist eine überraschend hohe Prozentzahl, die jedoch in Anbetracht der Schwere unserer Fälle noch als günstig zu bezeichnen ist. Nach Anschütz[1]) steigt die Sterblichkeit bei Cholecystektomie in Fällen mit Ikterus und Fieber bis auf 50 Prozent, nach Pliverić bei schweren Komplikationen wie circumscripte und diffuse Peritonitis bis auf 70 Prozent. Von unseren Todesfällen waren 36, also mehr als die Hälfte, Empyeme der Gallenblase. In vielen Fällen lagen schwere Komplikationen vor. 12 mal bestand diffuse Peritonitis, 9 mal Pankreatitis mit ausgedehnten Nekrosen des Pankreas. In 4 Fällen ergab die histologische Untersuchung eines bei der Operation exzidierten Leberstückchens akute bezw. Endstadien einer subakuten Leberatrophie. Einmal fand sich ein großer Coli-Abszeß der Leber bei in die Leber penetriertem Ulcus duodeni. In 13 Fällen kam man bei der Operation auf inoperable Tumoren der Gallenblase oder Gallengänge, die sich bei der histologischen Untersuchung alle als Karzinome erwiesen; bei 7 dieser Fälle bestand gleichzeitig ein Empyem der Gallenblase. Nur vier unserer verstorbenen Patienten waren bei ihrer Aufnahme in die Klinik frei von Fieber und Ikterus:

Fall 57 der Tabelle I, ein inoperables Drüsenzellenkarzinom der Gallenblase.

Fall 46 der Tabelle I, eine 74jährige Patientin. Sie war bereits drei Jahre infolge Pyelitis bettlägerig. Plötzlich traten starke Schmerzen und Galleerbrechen auf. Sie kam mit diffuser Peritonitis bei chronischer Cholecystitis und Steingallenblase zur

[1]) Zander, P. Das Für und Wider der chirurgischen Behandlung des Gallenleidens. Darmstadt 1930.

Aufnahme und Operation. Sie starb am 2. Tag nach der Operation an Herz- und Kreislaufschwäche.

Fall 7 der Tabelle I, eine 64jährige Frau, hatte schon bei der Aufnahme Zeichen einer Herz- und Nierenschädigung. Es lag Gallenblasenempyem bei chronischer Cholecystitis mit Solitärstein vor. Sie starb an Herz- und Kreislaufinsuffizienz.

Fall 1 der Tabelle I. Bei ihm war die in Aussicht genommene Cholecystektomie technisch unmöglich. Es fand sich bei der Operation inmitten von Verwachsungen eine Abszeßhöhle zwischen Gallenblase und Querkolon. Von der Abszeßhöhle ging eine Fistel aus, deren Endigung sich nicht feststellen ließ. Am ersten Tag nach der Operation zeigte sich eine Kotfistel. Der Patient starb am 7. Tage an Peritonitis.

In 10 unserer Todesfälle lag Ikterus ohne Temperatur vor und zwar 6 mal bei Karzinom der Gallenblase, 2 mal bei Leberatrophie, einmal bei chronischer Pankreatitis. Letzterer Fall, Nr. 38 der Tabelle I, war ein 66jähriger Mann mit Diabetes und schwerer Acetonurie. Er kam am 4. Tag nach der Operation an Herz- und Kreislaufinsuffizienz ad Exitum.

Bei Fall 18 der Tabelle I, einer 46jährigen adipösen Frau, war eine Ektomie der schwielig verdickten, geschrumpften und stark verwachsenen Gallenblase technisch unmöglich. Die Frau starb am 2. Tage nach der Operation an Herz- und Kreislaufinsuffizienz.

Alle übrigen 55 Patienten kamen mit Temperatur teils beträchtlicher Höhe zur Aufnahme. In 16 Fällen bestand gleichzeitig ein Ikterus, und nicht selten waren der Operation Schüttelfröste vorausgegangen.

Um den operativen Eingriff so schonend wie möglich zu gestalten, wurde bei geeigneten Fällen in Lokal-Anästhesie operiert. Von unseren 181 Cholecystostomien wurden 62 in Lokal-Anästhesie vorgenommen. Von den ad Exitum gekommenen Patienten waren 26 in Lokal-Anästhesie operiert.

Von großem Einfluß auf die Höhe der Sterblichkeitsziffer ist auch das Alter der Operierten. Enderlen erzielte bei seinen Gallenoperierten bis zum 40. Lebensjahre günstige Ergebnisse. Bei Patienten über 40 Jahren waren die Ergebnisse, sowohl was Rezidive als auch Sterblichkeit angeht, ungünstiger. Nach Zander bedeutet das Alter allein noch keine Erhöhung der Gefahr. In Fällen eitriger Erkrankungen der Gallenwege nehme jedoch mit höherem Alter die Sterblichkeit verhältnismäßig

rasch zu, da die Widerstandsfähigkeit gegen schwere Infektionen mit zunehmendem Alter geringer werde.
Nun liegt das Alter unserer Patienten durchweg hoch. Nur 20 unserer Patienten waren unter 40 Jahren, 70 waren über 60 Jahre alt. Das Alter der übrigen 91 Patienten lag zwischen 40 und 60 Jahren. Von den verstorbenen Patienten waren nur 6 unter 40 Jahren, 22 waren über 60 Jahre alt. Bei vielen der älteren Patienten zeigten sich deutliche Schädigungen der Atmungs- und Kreislauforgane, sowie der Nieren. Nebenstehende graphische Darstellung — Fig. 1 — gibt eine Uebersicht über das Alter unserer Operierten sowie der Verstorbenen.

Fig. 1.

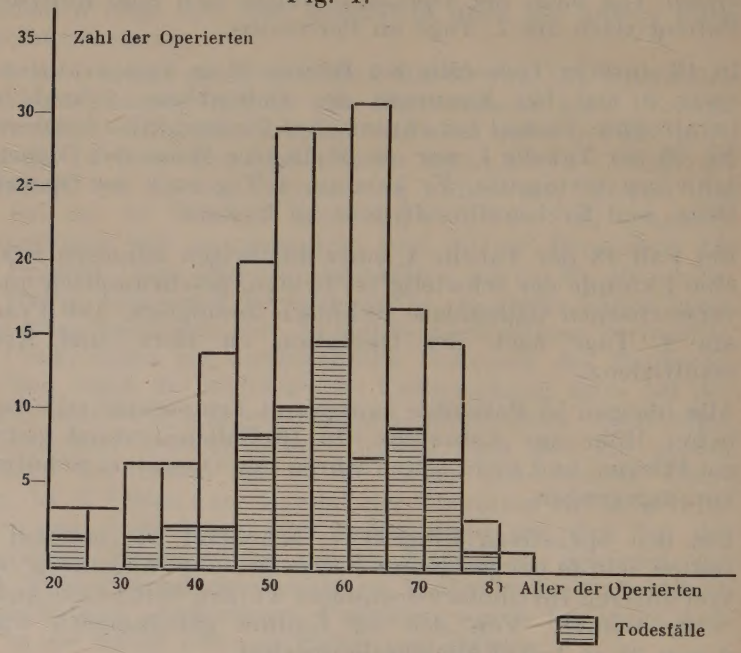

Ein tragisches Moment, das die Operationssterblichkeit in die Höhe treibt, sind die Embolien. Sieben unserer Patienten starben an Lungen-, zwei an Hirnembolien; das sind 13 Prozent aller Todesfälle.

Als eines der zahlreichen beklagenswerten Beispiele, wie durch eine Embolie ein schöner Operationserfolg zunichte wird, stehe Fall 8 der Tabelle I. Ein 60 Jahre alter Mann, der außer einem seit einiger Zeit bestehenden Druck und Völlegefühl in der

Magengegend früher keine Beschwerden hatte, erkrankte plötzlich mit heftigen Schmerzen in der rechten Bauchseite, Galleerbrechen und Obstipation. Nach 4 Tagen kommt er mit Subikterus in elendem Allgemeinzustand und mit den Zeichen der diffusen Peritonitis zur Aufnahme. Operationsbefund: Reichlich gallige Flüssigkeit in der freien Bauchhöhle, Gallenblase sehr groß, prall gespannt, multiple Wandabszesse im Fundus. Inhalt der Gallenblase: Eiter und etwa 20 fazettierte Steine. Schleimhaut der Gallenblase gangränös. Postoperativer Verlauf bis zum 13. Tage komplikationslos, gutes Befinden des Patienten. Am 13. Tage plötzlich heftige Atemnot, Cyanose, Stiche auf der Brust, Exitus. So zeigt ein Ueberblick über unsere Fälle, die in höherem Alter, mit Organschädigungen belastet, in den meisten Fällen an eitrigen Erkrankungen der Gallenblase leidend, zu einem Teil in Kombination mit schweren Komplikationen wie Peritonitis und Pankreatitis zur Operation kamen, daß unsere Sterblichkeitsziffer mit 38 Prozent nicht zu hoch ist. Zweifellos konnte eine beträchtliche Anzahl dieser schwer erkrankten Patienten nur unter Umgehung der eingreifenden Ektomie durch Anwendung der schonenderen Cholecystostomie gerettet werden.

Wir konnten 80 Patienten geheilt entlassen, 11 gebessert bezw. in Heilung. Bei 8 Patienten konnte später unter günstigeren Bedingungen eine Cholecystektomie nachgeholt werden. 10 unserer Patienten wurden mit Fisteln entlassen; 2 davon, nachdem eine zweite Cholecystostomie vorgenommen worden war. Eine Patientin war mit einer spontan entstandenen Gallenfistel nach Durchbruch eines Empyems der Gallenblase in die Bauchwand in die Klinik gekommen. Rechnet man dazu noch 3 weitere Patienten, die wegen rezidivierenden Empyems sich einer zweiten Cholecystostomie unterziehen mußten, so haben wir 11,6 Prozent Fisteln und Rezidive.

K e h r rechnet mit ca. 15 Prozent Schleimfisteln nach Cholecystostomie. Z a n d e r hatte bei Nachuntersuchungen an 396 Cholecystektomierten in Fällen von Gallenblaseneiterungen 14 Prozent Rezidivkoliken. Danach und unter Berücksichtigung der komplizierten Fälle ist unser Ergebnis mit 11,6 Prozent Fisteln und Rezidiven nicht schlecht.

Es folgt ein kurzer Ueberblick über alle Fälle mit Fisteln und zweimaliger Cholecystostomie.

1. Nr. 4 der Tabelle II. Bei einer 57jährigen Frau mit chronischem Empyem der Gallenblase und Cholelithiasis war ein Spontandurchbruch in die vordere Bauchwand erfolgt, und es hatte sich eine Schleimfistel gebildet. So kam sie in die Klinik.

Bei der Operation zeigte sich schon auf der Fascia obliqua eine Entzündungszone, bei Tiefergehen Eiter und Gallensteine. Die Gallenblase war nicht darstellbar. Die histologische Untersuchung ergab das Bild einer entzündlichen Infiltration der Gallenblasenwand. Nach 7 Wochen konnte die Patientin zunächst geheilt entlassen werden. 8 Tage später erfolgte Wiederaufnahme mit Fistel und Beschwerden. Bei einer operativen Erweiterung der Fistel entleerte sich Eiter. Nach weiteren 5 Wochen wurde die Patientin weitgehend wiederhergestellt mit wenig Schleim sezernierender Fistel entlassen.

2. Nr. 25 der Tabelle II. Es handelte sich um eine 55jährige Frau mit Empyem der Gallenblase, Choletithiasis, Cholangitis und Abszeß des rechten Leberlappens. Die Gallenblase war geschrumpft, ausgedehnt verwachsen und enthielt Eiter und einen Stein. Die Leber war deutlich vergrößert. An der Unterfläche des rechten Leberlappens war ein großer Leberabszeß in den subhepatischen Raum durchgebrochen. Nach 15 Wochen konnte die Patientin in gutem Allgemeinzustand mit 3 kleinen Fistelöffnungen, die etwas Schleim absonderten, entlassen werden.

3. Nr. 36 der Tabelle II. Ein 45jähriger Mann kam wegen häufiger und schwerer Gallenkoliken zur Operation. Mit Rücksicht auf das bestehende tuberkulöse Lungenleiden wurde eine Cholecystektomie vermieden. Die wandverdickte Gallenblase (chronische Cholecystitis) enthielt trübe Galle und mehrere Steine. Von der 4. Woche nach der Operation wurden wegen leichter Beschwerden Duodenalsondierungen vorgenommen. Darauf besserten sich die Beschwerden rasch. Nach 8½ Wochen wurde der Patient mit wenig Schleim sezernierender Fistel entlassen.

4. Nr. 39 der Tabelle II. Eine 47jährige Frau, die seit 4 Jahren an Gallenkoliken litt, hatte seit 4 Tagen Fieber und Ikterus. Bei der Aufnahme bestand Ikterus, verfallenes Aussehen und Pulsirregularität. Bei der Operation zeigte sich hämorrhagisches Exsudat im Oberbauch, dazu zahlreiche Fettgewebsnekrosen. Die Gallenblase war groß und wandverdickt, das Pankreas war von nekrotischen Herden durchsetzt. Nach 9 Wochen wurde die Patientin mit kleiner Schleimfistel entlassen.

Vier der Patienten mit Fisteln konnten von unserer 1934 durchgeführten Nachuntersuchung erfaßt werden. 1. Nr. 54 der Tabelle III. Ein 73jähriger Herr kam wegen seit 1½ Jahren auftretender Gallenkoliken zur Operation. Die Gallenblase war sehr derb, stark verwachsen und enthielt reichlich Eiter und Gallensteine. Histologischer Befund: Chronische Entzündung

der Gallenblasenwand. Der Patient wurde nach 3 Wochen mit feiner Schleimfistel entlassen. Laut beantwortetem Fragebogen war die Fistel 5 Jahre lang offen, danach vorübergehend bis zu drei Monaten geschlossen. Sonst hatte der Patient keinerlei Beschwerden. Er ist jetzt 80 Jahre alt. Seit einem Jahr ist die Fistel dauernd geschlossen.

2. Nr. 55 der Tabelle III. Der Patient, ein 41jähriger Mann, erkrankte plötzlich mit heftigsten Schmerzen in der Magengegend. Bei der Operation fand sich nicht sehr reichlich bräunliche Flüssigkeit in der freien Bauchhöhle. Das Netz zeigte zahlreiche Fettgewebsnekrosen. Das Pankreas war ödematös, die Gallenblase prall gefüllt und mit der Umgebung verwachsen. Sie enthielt trübe Galle, reichlich fazettierte Steine, sowie einen walnußgroßen Stein. Die Wundheilung war in diesem Falle sehr verlangsamt. Ende der 5. Woche bildete sich eine zweite Fistel. Eine Wundkontrolle zeigte, daß beide Fisteln gemeinsam bis in das Pankreas führten. Am Wundgrunde war nekrotisches Pankreasgewebe sichtbar. Ende der 7. Woche entleerte sich Kot aus der Fistel. Nach 17 Wochen konnte der Patient geheilt entlassen werden. Bei der Nachuntersuchung nach 8 Jahren fand sich eine kaum stecknadelkopfgroße Fistelöffnung, aus der sich nach Angabe des Patienten hin und wieder in winzigen Tröpfchen wenig dünnflüssiger Darminhalt entleert. Der Patient fühlte sich wohl und war in ausgezeichnetem Allgemeinzustande. Er hatte keinerlei Beschwerden und kann seinen Dienst bisher unbehindert ausüben.

3. Nr. 56 der Tabelle III. Eine 64jährige Patientin, die seit vier Jahren an Gallenkoliken litt, kam in reduziertem Allgemeinzustande mit den Zeichen einer diffusen Peritonitis zur Aufnahme. Bei der Operation war reichlich gallige Flüssigkeit in der Bauchhöhle. Die faustgroße Gallenblase war im Fundusteil schwarzgrün gefärbt und stand vor der Perforation. Sie enthielt jauchige Galle, sowie zahlreiche Konkremente und Steine. Die schwächliche Patientin erholte sich langsam. Sie wurde nach 13 Wochen mit einer Schleimfistel entlassen. Bei der Nachuntersuchung nach 4 Jahren hat die Patientin keine Beschwerden, die Fistel besteht jedoch weiter und sezerniert dauernd Schleim, der zuweilen gallig gefärbt ist.

4. Fall 57 der Tabelle III. Eine 65jährige Frau war plötzlich mit Schmerzen in der Blinddarmgegend erkrankt. Bei der Operation war galliges Exsudat in der freien Bauchhöhle, die Gallenblase war stark vergrößert und entzündlich verändert. Sie enthielt Eiter und einen Stein von Taubeneigröße im

Gallenblasenhals. Die Patientin wurde nach 3½ Wochen geheilt entlassen. Bei der Nachuntersuchung drei Jahre nach der Operation: Die Patientin ist jetzt 68 Jahre alt und noch rüstig. Von Zeit zu Zeit öffnet sich unter mäßigen Schmerzen eine Fistel, die leicht gelbliche, wässerige Flüssigkeit absondert. Die Fistel war zuletzt 10 Monate lang geschlossen. Die Patientin hat im übrigen keine Beschwerden.

Die beiden folgenden Fälle konnten auch nach einer zweiten Cholecystostomie nur mit Fistel entlassen werden.

Nr. 45 der Tabelle II. Ein 69jähriger Herr wurde wegen Empyems der Gallenblase und erstmalig vor drei Wochen aufgetretener, sich seither häufig wiederholender Gallenkoliken operiert. Im Bereich der Gallenblasenwand fand sich ein derber, karzinomverdächtiger Tumor. Eine Cholecystektomie war nicht möglich. Bald nach der Entlassung hatte sich eine Schleimfistel gebildet. 6 Wochen nach der 1. Operation mußte wegen einer Rezidivkolik mit Temperatursteigerung eine zweite Cholecystostomie vorgenommen werden. Die Operation förderte Schleim und Eiter aus der Gallenblase. Nach 3 Wochen wurde der Patient mit Fistel entlassen.

Nr. 46 der Tabelle II. Eine 53jährige Frau, die seit 1½ Jahren an Gallenkoliken, Obstipation und vorübergehender Gelbsucht litt, kam mit Ikterus, Fieber und Zeichen einer diffusen Peritonitis zur Aufnahme. Operationsbefund: Trübes Exsudat in der Bauchhöhle, Gallenblase groß, von Eiter und Konkrementen angefüllt. Nach 5 Wochen wurde die Patientin geheilt entlassen. 2 Tage nach der Entlassung erfolgte Wiederaufnahme mit Erbrechen, Kolik, Schüttelfrost und Fieber. Bei der Operation fanden sich Eiter und kleine Konkremente in der Gallenblase. In der 4. Woche wurde die Patientin mit Fistel entlassen.

Außer bei diesen Patienten mußte in 3 weiteren Fällen eine zweite Cholecystostomie vorgenommen werden.

Fall 17 der Tabelle II. Eine 64jährige Frau kam wegen seit mehreren Wochen bestehender kolikartiger Schmerzen und jetzt aufgetretenen Fiebers zur Operation. Die Gallenblase war stark vergrößert, hatte eine sulzige, verdickte Wand, enthielt Eiter und Steine. Vier Tage nach der Operation trat eine Thrombose der rechten Schenkelvene auf. Nach 5 Wochen konnte die Patientin geheilt entlassen werden. Nach einem Jahr völligen Wohlbefindens bildete sich erneut ein Empyem der Gallenblase, das eine 2. Cholecystostomie erforderlich machte. Die Patientin erholte sich danach rasch. Sie wurde bereits nach 16 Tagen geheilt entlassen.

Fall 58 der Tabelle III. Eine plötzlich mit heftigen Schmerzen, Erbrechen und Fieber erkrankte 45jährige Frau kam zur Operation. Die Gallenblase war mannsfaustgroß, prall gespannt, sulzig und mit Fibrin bedeckt. Sie enthielt dicken Eiter, keine Steine. Die Schleimhaut im Fundus der Gallenblase war gangränös. Medial vom Cystikus fand sich eine geschwollene Lymphdrüse. Nach 5 Wochen wurde die Patientin mit Fistel entlassen. Schon bald nach der Entlassung trat erneut eine Gallenkolik auf. Die Patientin kam mit den Zeichen der Peritonitis und mit Subikterus zur Wiederaufnahme. Bei der sofortigen Operation fand sich reichlich eitrige Galle in der Bauchhöhle. Die Darmschlingen waren mit Fibrin bedeckt. Die Gallenblase enthielt einen Stein und war im Halsteil perforiert. Wahrscheinlich war die oben erwähnte geschwollene Lymphdrüse ein im Gallenblasenhals eingeklemmter Stein. Nach 6 Wochen wurde die Patientin geheilt entlassen. Bei der Nachuntersuchung 7 Jahre nach der 2. Operation ist die Patientin in bestem Wohlbefinden. Sie hat keine Beschwerden von Seiten der Gallenblase, meidet jedoch schwere Speisen.

Fall 59 der Tabelle III. Ein 55jähriger Patient kam wegen Empyems der Gallenblase zur Operation. Es lag gallige Peritonitis des Oberbauchraumes vor. Die Gallenblase war stark entzündlich verändert und enthielt Eiter. Nach 6 Wochen wurde der Patient geheilt entlassen. Nach etwa 9 Monaten kam es wieder zu Beschwerden. Es traten Druckschmerz unter dem rechten Rippenbogen, Uebelkeit und Temperatur auf. Es hatte sich erneut ein Empyem der Gallenblase mit galliger Peritonitis des Oberbauchraumes gebildet. Nach 5 Wochen wurde der Patient geheilt entlassen. Bei der Nachuntersuchung 3 Jahre nach der 2. Operation ist der Patient in vollkommenem Wohlbefinden.

Im Ganzen konnten bei der im Jahre 1934 durchgeführten Nachuntersuchung unserer Fälle von Cholecystostomie 62 Personen erfaßt werden. Die übrigen 50 Fälle waren nicht mehr zu ermitteln, was bei einer rasch wechselnden Großstadtbevölkerung nicht erstaunlich ist. Von den 62 Patienten kamen 41 zur ärztlichen Nachuntersuchung in die Klinik. 21 gaben durch Beantwortung eines ihnen zugesandten Fragebogens Auskunft über ihren Gesundheitszustand seit der Operation. Die Operationen lagen in unseren Fällen 1—12 Jahre zurück. Die Hälfte aller Fälle war vor mehr als 6 Jahren operiert.

Tabelle III bringt eine Uebersicht über alle Nachuntersuchten. In Tabelle IV, aus welcher die Verteilung der verschiedenen

Krankheitszustände auf alle Operierten hervorgeht, sind die nachuntersuchten Fälle unter Rubrik 3 aufgeführt. Weitaus die Mehrzahl, nämlich 28 Fälle, waren Empyeme der Gallenblase. 18 Fälle waren akute oder chronische Entzündungen der Gallenblase mit und ohne Steine. 12 mal handelte es sich um Fälle von Pankreatitis bei Cholelithiasis und Cholecystitis. 2 mal lag diffuse Peritonitis, einmal eitrige Cholangitis bei Empyem der Gallenblase, einmal cholangitische Leberzirrhose vor.

Es wurde schon näher ausgeführt, daß unsere Fälle durchweg schwer erkrankte Patienten waren. Diese Tatsache wird auch aus den noch folgenden auszugsweisen Krankengeschichten ersichtlich sein. Unter den Nachuntersuchten sind vier der Patienten, bei denen nach vorbereitender Cholecystostomie unter günstigeren Verhältnissen eine Cholecystektomie nachgeholt werden konnte. 3 derselben, Nr. 26, Nr. 61 und 62 der Tabelle III, sind vollkommen beschwerdefrei. Der 4. Fall, Nr. 60 der Tabelle III, eine jetzt 66jährige Frau, hatte im Verlauf der 7 seit der Cholecystektomie verflossenen Jahre 3 Gallenkoliken, die indessen die Heftigkeit der früheren nicht erreichten.

Das Ergebnis der Nachuntersuchung bei 2 Patienten, die sich einer zweimaligen Cholecystostomie unterziehen mußten, ist bereits mitgeteilt; ebenso sind die nachuntersuchten Fälle mit Fisteln schon geschildert.

Es soll nun einer der 3 Fälle kurz angeführt werden, bei denen außer der Cholecystostomie eine Choledochotomie vorgenommen werden mußte.

Fall 23 der Tabelle III, eine 46jährige Patientin, litt seit 18 Jahren an Gallenkoliken, die stets mit Erbrechen und leichter Gelbsucht einhergingen. Vor der Aufnahme hatte die Patientin 8 Tage lang starke Koliken und Erbrechen, dazu intensive Gelbsucht und Obstipation, auf Einlauf acholischen Stuhl. Bei der Operation war die Leber groß, die Gallenblase wies ausgedehnte Netzverwachsungen auf, war am Fundus papierdünn und perforierte bei dem Versuche, sie loszulösen. Sie enthielt Eiter und fazettierte Steine. In dem sehr erweiterten Choledochus steckte ein fast hühnereigroßer Stein. Die Patientin wurde nach vier Wochen geheilt entlassen. Bei der Nachuntersuchung war sie gesund und bei bestem Wohlbefinden. Sie hatte seit der Operation vor einem Jahr nie mehr Beschwerden von Seiten der Gallenblase.

Fall 10 der Tabelle III soll als Beispiel der Fälle akuter Cholecystitis bei Cholelithiasis stehen. Eine 73jährige Frau, die seit

vier Jahren Gallenkoliken hatte, bekam plötzlich bei einer Kolik Fieber und Schüttelfröste. Sie kam in schwerem Krankheitszustande in die Klinik. Bei der Operation fanden sich in der Gallenblase reichlich Steine und trübe, übelriechende Galle. Die Wand der Gallenblase war entzündlich verändert. Nach 4 Wochen wurde die Patientin geheilt entlassen. Laut Fragebogen ist sie jetzt 81 Jahre alt und hat seit ihrer Operation vor 8 Jahren keinerlei Beschwerden mehr. Ob diese 73jährige Patientin mit der schweren Allgemeininfektion (hohes Fieber, Schüttelfröste) eine Cholecystektomie überstanden haben würde, erscheint sehr fraglich.

Zusammen waren 5 unserer Nachuntersuchten bei ihrer Operation über 70 Jahre alt. 17 Patienten waren zwischen 60 und 70 Jahren, 21 zwischen 50 und 60, 10 zwischen 40 und 50 Jahren. 9 der nachuntersuchten Fälle waren unter 40 Jahren. Bei 6 dieser jüngeren Patienten lag schwere Pankreatitis vor. Jüngere Patienten wurden eben nur in verzweifelten Fällen einer Cholecystostomie unterzogen. Umso erfreulicher ist in solchen Fällen dann ein gutes Operationsergebnis, wie z. B. bei Fall 15 der Tabelle III. Eine 23jährige Frau hatte schon öfters Gallenkoliken gehabt. Vier Wochen nach der Geburt ihres ersten Kindes erkrankte sie plötzlich mit anhaltenden heftigen Schmerzen im Oberbauch. Gleichzeitig bestand hartnäckige Obstipation. Bei der Operation zeigten sich Fettgewebsnekrosen im ganzen Bauche und hämorrhagisches Exsudat in der Bursa omentalis. Das Pankreas war stark geschwollen und von Nekrosen durchsetzt. Die Gallenblasenwand war verdickt und enthielt dicke schwarze Galle sowie 5 Steine. Bei der Nachuntersuchung ist die Patientin gesund; sie ist seit der Operation vor 12 Jahren frei von Beschwerden.

Bei drei der jüngeren Patienten, und zwar bei Fall 12, 24 und 44 der Tabelle III, wurde die Cholecystostomie wegen technischer Unausführbarkeit der Ektomie vorgenommen. Bei Fall 12 und 44 bestanden erhebliche schwielige Verdickungen und Verwachsungen der Gallenblase. Bei Fall 24 war die Gallenblase breit mit dem Duodenum verwachsen. Sie enthielt einen großen Solitärstein. Die Patientin, die vor der Operation mehrere Jahre lang alle 14 Tage schwer unter Gallenkoliken zu leiden hatte, ist seit der Operation vor 5 Jahren vollständig gesund und beschwerdefrei. Ebenso sind die beiden anderen Patienten, bei denen die Operation 9 Jahre und 1 Jahr zurückliegt, vollständig gesund und ohne Beschwerden.

Zur Beurteilung der Dauerergebnisse der Cholecystostomie bei unseren Patienten (die vier Fälle mit sekundärer Cholecystek-

tomie scheiden aus) können wir 58 Fälle heranziehen. Diese gliedern sich zwanglos in 3 Gruppen ein.

Gruppe 1 umfaßt mit 42 Fällen diejenigen Patienten, welche seit der Operation vollkommen beschwerdefrei sind. Zur Gruppe 2 zählen 10 Fälle, die sich Beschränkungen im Genuß fetter und schwerer Speisen auferlegen müssen und zuweilen von Unbehagen und Völlegefühl oder Druckgefühl in der Gallenblasengegend befallen werden.

In Gruppe 3 endlich sind 6 Patienten zusammengefaßt und zwar die mit Fisteln, sowie die zwei Patienten, welche wegen Rezidivs einer 2. Cholecystostomie unterzogen wurden.

Figur 2 stellt das prozentuale Verhältnis der 3 Gruppen zur Gesamtzahl der verwertbaren Fälle dar.

Fig. 2.



Was die Frage der Dauerresultate hinsichtlich der Rezidive angeht, so liefert eine Nachuntersuchung von Fällen, bei denen die Operation erst ein bis zwei Jahre zurückliegt, keine eindeutigen Resultate. Oft tritt ein Rezidiv erst viel später auf. Unter unseren Operierten waren allein drei Fälle, die Jahre nach einer ersten Cholecystostomie (welche in allen diesen drei Fällen an anderen Kliniken ausgeführt worden war) wegen Rezidivs zu einer zweiten Cholecystostomie an unsere Klinik kamen.

Bei Fall 48 der Tabelle III lag die erste Cholecystostomie 8 Jahre zurück. Bei Fall 38 der Tabelle III war sie vor 15 Jahren und bei Fall 40 der Tabelle II bereits vor 20 Jahren vorgenommen worden. Diese Einschränkung gilt auch für unsere Resultate, da bei unseren Patienten allein 19 Fälle sind, bei denen die Operation erst ein und zwei Jahre zurücklag.

In Bezug auf die Fälle mit Fisteln ist es bedauerlich, daß nur wenig mehr als die Hälfte aller entlassenen Patienten sich zur Nachuntersuchung einfand, bezw. erreichbar war. In der Frage des Schicksals dieser Patienten wäre es wichtig, auch den Verlauf nach der Entlassung weiter zu verfolgen. Eine Fistel kann sich noch nach Wochen und Monaten schließen. Eine bei der Entlassung geschlossene Fistel kann später wieder zu sezernieren beginnen. Wie allen bisherigen Untersuchungen über die Cholecystostomie haftet auch unserer Untersuchung der Nachteil

einer zu kleinen Anzahl von Fällen an. Ein zweifelloser Vorteil für unsere Untersuchung aber beruht auf der Tatsache, daß unsere Indikation zur Cholecystostomie eine streng begrenzte war. Dies bildete eine wichtige, einheitliche Grundlage unserer Untersuchung.

Zusammenfassung.

Auf Grund unserer dargelegten Erfahrungen können wir sagen, daß die Cholecystostomie eine durchaus brauchbare Operationsmethode ist. Sie soll in Fällen, wie wir sie in zahlreichen Beispielen vorgelegt haben, angewandt werden. Sie wird dann zum lebensrettenden Eingriff für manchen schwerkranken Patienten. Die Cholecystostomie leistet als vorbereitende und als Notoperation Gutes. Eine Erweiterung ihres Indikationsgebietes auf Kosten der Cholecystektomie müßte nach den bisherigen Erfahrungen zu Enttäuschungen führen.

Uebersicht über alle Operierten.

Tabelle I: Todesfälle.

Tabelle II: Nicht erreichbare Fälle.

Tabelle III: Nachuntersuchte Fälle.

Tabelle IV: Verteilung der Krankheitszustände auf alle Operierten.

Tabelle I

Nr.	Alter in Jahren	Dauer des Leidens	Fieber	Schüttelfrost	Ikterus	Diagnose	Operationsbefund	Komplikationen	In Lokal-Anästhesie operiert	Todesursache
1	51	einige Wochen	—	—	—	Cholecystitis, Cholelithiasis	Abszeßhöhle zwischen Gallenblase und Querkolon	1. Tag p. O. Kotfistel	—	Peritonitis 7. Tag
2	57	einige Jahre	+	—	—	Cholecystitis gangränosa. Cholelithiasis	Gallenblasenschleimhaut gangränös	Broncho-pneumonie	—	Herzschwäche 11. Tag
3	51	2 Jahre	+	—	—	Empyem Cholelithiasis	Gallenblase sehr vergrößert	Cystopyelitis	—	Lungen- und Hirnembolie 18. Tag
4	54	viele Jahre	+	—	—	Empyem Cholelithiasis	Gallenblase perforiert	—	—	Lungenembolie 4. Tag
5	58	2 Tage	+	—	—	Empyem Cholelithiasis	Gallenblase faustgroß	Broncho-pneumonie	—	Herzschwäche 15. Tag
6	50	4 Jahre	+	+	+	Empyem Cholelithiasis	Gallenblase wandverdickt	—	+	Hirnembolie
7	64	½ Jahr	—	—	—	Empyem Cholelithiasis	Gallenblase wandverdickt	—	+	Herz- u. Kreislaufinsuffizienz 1. Tag
8	66	einige Jahre	+	—	+	Empyem Cholelithiasis Peritonitis	Gallenblase mit Wandabszessen	—	+	Lungenembolie 13. Tag
9	60	einige Jahre	+	—	—	Empyem Cholelithiasis	Gallenblase über faustgroß	—	—	Lungenembolie 17. Tag
10	71	4 Wochen	+	—	—	Empyem Cholelithiasis	Gallenblase stark entzündet	2. Woche p. O. Diarrhöen	+	Peritonitis 23. Tag
11	51	3 Tage	+	—	—	Empyem Cholelithiasis	Gallenblase außerordentl. vergrößert Schleimhaut gangränös	—	+	Herzschwäche 14. Tag
12	66	1 Tag	+	—	—	Cholecystitis acuta gangränosa Cholelithiasis	Gallenblase nahe der Perforation	Alters-bronchitis	—	Apoplexie 8. Tag

Nr.	Alter in Jahren	Dauer des Leidens	Fieber	Schüttelfrost	Ikterus	Diagnose	Operationsbefund	Komplikationen	In Lokal-Anästhesie operiert	Todesursache
13	60	14 Tage	+	+	—	Empyem Cholelithiasis	Gallenblase vergrößert	—	+	Herz u. Kreislaufschwäche. Sectio: Dilatatio cordis, Schrumpfniere
14	41	8 Tage	+	—	—	Empyem Cholelithiasis	Gallenblase sehr groß	Mitralvitium	+	Herzschwäche 1. Tag
15	50	1 Tag	+	—	—	Empyem Cholelithiasis	Gallenblase stark entzündet	Bronchitis bei der Aufnahme, 2. Tag p. O. Embolie	—	Herzschwäche 18. Tag; Sectio: Lungengangrän bei alter Embolie
16	60	14 Tage	+	—	—	Empyem Cholelithiasis	Gallenblase stark vergr., Schleimhaut gangränös	Bronchopneumonie	—	Herzinsuffizienz, 21. Tag
17	49	seit 20 Jahren	+	+	—	Empyem Cholelithiasis	Gallenblase wandverdickt, verwachsen, Leber vergrößert	Bewußtseinsstörungen bei der Aufnahme	+	Herzschwäche 2. Tag
18	46	mehrere Jahre	—	—	+	Empyem Cholelithiasis	Gallenblase schwielig, verwachsen, geschrumpft	Adipositas	—	Herzschwäche 2. Tag
19	62	15 Jahre	+	—	—	Empyem	Gallenblase sehr groß, jauchiger Inhalt, Schleimhaut gangränös	schwerer Diabetes, Acetonurie	+	Herz- u. Kreislaufschwäche 4. Tag
20	44	10 Tage	+	—	+	Empyem Cholelithiasis Cholangitis	Gallenblase sehr groß, Leber vergrößert	Bronchopneumonie	+	Herzschwäche 12. Tag; Sectio: Ca.d.Pars pylorica, reichlich Metastasen.
21	74	5 Wochen	+	—	—	Cholecystitis	Gallenblase geschwollen, wandverdickt	—	+	Herzschwäche 1. Tag
22	54	5 Jahre	+	—	—	Empyem Cholelithiasis lokale Peritonitis	Gallenblasenschleimhaut ulcerös-gangränös	—	—	Herzschwäche 1. Tag

Nr.	Alter in Jahren	Dauer des Leidens	Fieber	Schüttelfrost	Ikterus	Diagnose	Operationsbefund	Komplikationen	In Lokal-Anästhesie operiert	Todesursache
23	59	5 Jahre	+	—	—	Empyem Cholelithiasis lokale Peritonitis	Gallenblase morsch, Schleimhaut gangränös	—	+	Herz- u. Kreislaufschwäche 12. Tag
24	60	1 Jahr	+	+	+	Empyem Cholelithiasis lokale Peritonitis	Gallenblase vergrößert phlegmonöse Wand	Myocardschädigung	—	Herz- u. Kreislaufschwäche 4. Tag
25	73	4 Tage	+	—	—	Empyem Cholelithiasis lokale Peritonitis	Gallenblase vergrößert perforiert, Schleimhaut gangränös	Arteriosklerose, Dilatatio cordis	+	Herzschwäche 3. Tag
26	62	2 Tage	+	—	—	Empyem Cholelithiasis lokale Peritonitis	Gallenblase mit Abszeßchen	Schwerer Diabetes, Acetonurie Bauchdeckenphlegmone	—	Koma diabeticum 8. Woche
27	55	5 Jahre	+	—	+	Empyem Cholelithiasis Cholangitis lokale Peritonitis	Gallenblase enorm vergrößert	—	+	Herzschwäche 2. Tag
28	75	5 Jahre	+	+	+	Cholelithiasis Cholangitis	Gallenblase vergrößert	bei der Aufnahme somnolent	+	Koma hepaticum 5. Tag
29	54	4 Jahre	+	—	+	Cholelithiasis Choledocholithiasis eitrige Cholangitis	Gallenblase geschrumpft, multiple Leberabzeßchen, Coledochus u. Hepatikus voller Steine	diffuse Bronchitis b. d. Aufnahme	—	Koma hepaticum 16. Tag
30	52	1 Tag	+	—	—	Cholelithiasis acute Pankreatitis	Blutungen im Pankreas	—	+	Herz- u. Kreislaufschwäche 1. Tag
31	20	4 Tage	+	—	—	Cholelithiasis Pankreasnekrose	Nekrosen im Pankreas	bei der Aufnahme Bronchitis	—	Herzschwäche 3. Tag
32	50	12 Jahre	+	—	—	Chronische Cholecystitis Cholelithiasis Pankreatitis	Pankreas mit Nekrosen	Nierenfunktion gestört, Reststickstoff erhöht	—	Intoxikation 7. Tag

Nr.	Alter in Jahren	Dauer des Leidens	Fieber	Schüttelfrost	Ikterus	Diagnose	Operationsbefund	Komplikationen	In Lokal-Anästhesie operiert	Todesursache
33	56	einige Jahre	+	—	—	Cholelithiasis Pankreatitis	Pankreas mit Nekrosen Gallenblase verdickt	Thrombose beider Beine	—	Herz- u. Kreislaufschwäche 12. Tag
34	43	einige Wochen	+	—	—	Cholelithiasis Pankreatitis	Pankreas mit hämorrhagischen Infarkten	Diabetes, Acetonurie	—	Intoxikation 4. Tag
35	59	1 Jahr	+	—	—	Acute Pankreatitis mit Nekrosen	Pankreas infiltriert	Bronchopneumonie	—	Herzschwäche 8. Tag
36	50	14 Jahre	+	—	—	Cholelithiasis acute Pankreatitis	Pankreas hämorrhagisch infarziert	Myocardschädigung	—	Intoxikation 21. Tag
37	64	6 Jahre	+	—	—	Cholelithiasis acute Pankreatitis	Pankreas morsch, mit Nekrosen	—	—	Herz- u. Kreislaufschwäche 2. Tag
38	66	4 Jahre	—	—	+	Cholelithiasis Pankreatitis	Pankreas verhärtet, höckerig, Gallenblase schwielig	Diabetes, Acetonurie	+	Herz- u. Kreislaufschwäche
39	56	2 Jahre	+	—	—	Empyem, Cholelithiasis, diffuse eitrige Peritonitis	Gallenblasenhals perforiert, Eiter in der Bauchhöhle	—	—	Peritonitis 1. Tag
40	48	12 Jahre	+	—	—	Empyem, Cholelithiasis, diffuse eitrige Peritonisis	Gallenblase im Fundus perforiert, Eiter in der Bauchhöhle	—	+	Peritonitis 7. Woche
41	68	3 Tage	+	—	—	Empyem, Cholelithiasis diffuse eitrige Peritonitis	Gallenblasenhals perforiert	Thrombose d. rechten Beines	—	Lungenembolie 24. Tag
42	64	einige Tage	+	—	—	Empyem, Cholelithiasis gallige Peritonitis	Gallenblase wandverdickt	—	—	Lungenembolie. Sectio: beide Lungenarterien verstopft

Nr.	Alter in Jahren	Dauer des Leidens	Fieber	Schüttelfrost	Ikterus	Diagnose	Operationsbefund	Komplikationen	In Lokal-Anästhesie operiert	Todesursache
43	79	einige Jahre	+	—	—	Cholelithiasis Peritonitis	reichlich Galle in der Bauchhöhle und kleine Konkremente	—	+	Koma hepaticum 8. Tag
44	62	mehrere Jahre	+	—	—	Cholelithiasis, gallige Peritonitis	Gallenblasenhals perforiert	Alters-bronchitis	—	Peritonitis
45	63	4 Jahre	+	+	+	Empyem, Cholelithiasis, diffuse Peritonitis	Steine i. Choledochus, trübe Galle in der Bauchhöhle	—	—	Herz- u. Kreislaufschwäche 6. Tag
46	74	1 Tag	—	—	—	Cholelithiasis gallige Peritonitis	Galle in der Bauchhöhle Gallenblase wandverdickt	seit 3 Jahren bettlägerig wegen Pyelitis	—	Herzschwäche 2. Tag
47	67	1 Tag	+	—	—	Diffuse eitrige Peritonitis	Gallenblase entzündlich verändert, verwachsen	—	—	Herz- u. Kreislaufschwäche 3. Woche
48	72	3 Tage	+	—	—	Diffuse gallige Peritonitis	Gallenblase brüchig, phlegmonös	—	—	Herzschwäche 4. Tag
49	58	1 Tag	+	—	—	Cholelithiasis, diffuse gallige Peritonitis	reichlich Galle i. d. Bauchhöhle	Erysipel	—	Herzschwäche
50	39	einige Wochen	+	—	+	Cholelithiasis	Leber groß, derb, Gallenblase sehr groß	—	—	acute Leberatrophie 12. Tag
51	49	¼ Jahr	—	—	+	Cholelithiasis chronische Cholecystitis Histologisch: acute Leberatrophie	Leber groß, Gallenblase verdickt, schwielig	—	—	acute Leberatrophie 1. Tag
52	24	4 Wochen	—	—	+	Subacute Leberatrophie histologisch festgestellt	Leber derb, blaß, klein, 6 Ltr. Ascites	—	—	Leberatrophie 8. Tag

Nr.	Alter in Jahren	Dauer des Leidens	Fieber	Schüttelfrost	Ikterus	Diagnose	Operationsbefund	Komplikationen	In Lokal-Anästhesie operiert	Todesursache
53	40	4 Wochen	+	—	+	Subacute rote Leberatrophie histologisch festgestellt	Leber derb, Gallenblase verwachsen	bei der Aufnahme somnolent	—	Leberatrophie 1. Tag
54	53	einige Wochen	+	—	+	Subacute gelbe Leberatrophie histologisch festgestellt	Leber derb, klein, höckerig	—	+	Leberatrophie 13. Tag
55	32	6 Wochen	+	+	+	Leberabszeß nach penetrierendem Ulcus duodeni	Gallenblase riesengroß i. r. Leberlappen gr. Abszeß	—	—	Herz- u. Kreislaufschwäche. Tag d. O. Sectio: Ulcus duodeni
56	34	¼ Jahr	+	—	+	Empyem Cholelithiasis	Gallenblase wandverdickt, geschrumpft, Leber groß	4. Tag p. O. Frühgeburt VII. M.	—	Herzschwäche 5. Tag
57	49	mehrere Monate	—	—	—	Empyem bei Drüsenzellenca	Ca. d. Gallenblase	—	+	Herzschwäche 10. Woche
58	60	½ Jahr	—	—	+	Tumor d. Pap. Vateri (kleinkirschgroß)	Gallenblase geschrumpft	—	—	Herz- u. Kreislaufschwäche
59	54	6 Wochen	—	—	+	Empyem b. Ca. d. Gallenwege	Leber sehr groß, Tumor d. Leberpforte, Gallenblase mit Knötchen	—	—	Koma hepaticum 25. Tag
60	58	20 Jahre	+	—	—	Cholelith. Ca. d. Gallenblase Adenoca	Gallenblase brüchig Lebermetastasen	—	—	Herzschwäche 7. Woche
61	68	3 Wochen	+	+	+	Carcinom d. Gallenblase und Gallenwege Cholangitis	wie Diagnose	—	+	Koma hepaticum 4. Tag

Nr.	Alter in Jahren	Dauer des Leidens	Fieber	Schüttelfrost	Ikterus	Diagnose	Operationsbefund	Komplikationen	In Lokal-Anästhesie operiert	Todesursache
62	66	1 Jahr	+	—	—	Carcinom der Gallenblase	Gallenblase bröckelig, beginnende Verjauchung	—	+	Peritonitis
63	70	4 Wochen	—	—	+	Cholelithiasis Empyem bei Carcinom histologisch Adenocarcinom	Tumor der Choledochus Hepaticus-verzweigung und Carcinom im Fundus der Gallenblase	—	+	Herzschwäche
64	36	4 Wochen	+	—	+	Cholelithiasis Empyem bei Carcinom der Gallenblase und Gallengänge	Gallenblase faustgroß, Tumor; histologisch Adenocarcinom	—	—	Herzschwäche 2. Tag
65	72	14 Tage	—	—	+	Cholelithiasis Empyem bei Carcinom der Gallenblase	Gallenblase morsch, histologisch Adenocarcinom	—	—	Herzschwäche 4. Tag
66	60	6 Jahre	+	—	—	Cholelithiasis Empyem bei Carcinom der Gallenblase	Gallenblase vergrößert histologisch Adenocarcinom	—	—	Herzschwäche 16. Woche
67	67	5 Jahre	+	—	—	Empyem, Cholelithiasis	Gallenblase entzündlich verändert	Myocarditis, Dilatatio cordis	+	Herzschwäche 4. Woche
68	58	11 Jahre	—	—	+	Cholelithiasis Empyem bei Carcinom der Gallenblase Ascites, Leber groß	Gallenblasenhals verdickt, histologisch: Adenocarcinom reichlich Choledochussteine	—	—	Herzschwäche 7. Woche
69	53	½ Jahr	—	—	+	Cholelithiasis Gallenblasencarcinom	Gallenblase derb, histologisch Adenocarcinom, reichlich Lebermetastasen	Herzhypertrophie, R. R.: 230/160	+	Herzschwäche 4. Woche

Tabelle II

Nr.	Alter in Jahren	Dauer des Leidens	Fieber	Schüttelfrost	Ikterus	Diagnose	Operationsbefund	Komplikationen	Entlassen: geheilt	Entlassen: fast geheilt	Entlassen: mit Fistel	2. Operation
1	57	einige Tage	+	—	—	Empyem Cholelithiasis	Gallenblase sehr groß	7. Tag Lungenembolie	+			
2	43	16 Jahre	—	—	—	Empyem Cholelithiasis	Gallenblase vergrößert schwielig, Schleimhaut gangränös	—	+			
3	20	3 Tage	+	—	—	Empyem Cholelithiasis	Gallenblase mit Wandabszeßchen	—		+		
4	57	1 Jahr	+	—	—	Chronisches Empyem Cholelithiasis	Durchbruch durch die Bauchwand	bei der Aufnahme Fistel der Gallenblase			+	
5	55	2 Tage	+	—	—	Empyem Cholelithiasis	Gallenblase vergrößert	—	+			
6	26	6 Wochen	+	—	—	Empyem Cholelithiasis	Abszeß zwischen Leber u. Duodenum	—	+			
7	40	2 Jahre	+	—	+	Empyem	Gallenblasenwand nekrotisch	—		+		
8	46	2 Jahre	+	—	—	Empyem Cholelithiasis	Gallenblase vergrößert stark entzündet	—	+			
9	71	10 Jahre	+	+	—	Empyem Ascites	Gallenblase enorm vergrößert	dekompensiertes Vitium cordis		+		
10	38	7 Monate	—	—	—	Empyem Cholelithiasis histologisch; chronische Cholecystitis	Gallenblase m. Duodenum u. Querkolon verwachsen	—	+			
11	62	6 Tage	+	—	—	Empyem Cholelithiasis	Gallenblase enorm geschwollen	—	+			

Nr.	Alter in Jahren	Dauer des Leidens	Fieber	Schüttelfrost	Ikterus	Diagnose	Operationsbefund	Komplikationen	Entlassen: geheilt	fast geheilt	mit Fistel	2. Operation
12	71	3 Wochen	+	—	—	Empyem Cholelithiasis	Gallenblase sehr groß	—	+			
13	49	3 Wochen	+	—	—	Empyem Cholelithiasis	Gallenblase morsch, sehr groß	—		+		
14	47	2 Tage	+	—	+	Empyem Cholelithiasis	Gallenblase stark entzündet, Schleimhaut gangränös	—	+			
15	61	3 Tage	+	—	—	Empyem Cholelithiasis	Gallenblase stark vergrößert, wandverdickt	—	+			
16	70	20 Jahre	+	—	—	Empyem Cholelithiasis	Gallenblase entzündet, verwachsen	—	+			
17	64	mehrere Wochen	+	—	—	Empyem Cholelithiasis	Gallenblase vergrößert Wand sulzig	4. Tag Thrombose	+			nach 1 Jahr 2. Cholecystostomie
18	48	10 Jahre	+	—	+	Empyem Cholelithiasis	Gallenblasenwand morsch, stark verwachsen	5. Woche Narbenabszeß	+			
19	85	5 Tage	+	+	—	Empyem Cholelithiasis	Gallenblase stark entzündet	—	+			
20	63	mehrere Jahre	+	+	+	Empyem Cholelithiasis	Gallenblase wandverdickt, stark entzündet	—	+			
21	43	4 Jahre	+	—	+	Empyem Cholelithiasis Cholangitis	Gallenblase stark entzündet	—	+			
22	71	4 Jahre	+	—	—	Empyem lok. Peritonitis	Gallenblase stark entzündet	—	+			
23	64	einige Jahre	+	—	—	Empyem Cholelithiasis	Gallenblase schwielig, lokale Peritonitis	—		+		
24	56	einige Monate	+	—	—	Empyem Cholelithiasis diffuse Peritonitis	Gallenblase sehr groß, wandverdickt	—	+			

Nr.	Alter in Jahren	Dauer des Leidens	Fieber	Schüttelfrost	Ikterus	Diagnose	Operationsbefund	Komplikationen	Entlassen: geheilt	Entlassen: fast geheilt	Entlassen: mit Fistel	2. Operation
25	55	2 Jahre	+	—	+	Empyem Cholelithiasis Cholangitis	Gallenblase verwachsen, geschrumpft, Abszeß des rechten Leberlappens	Bauchdeckenabszeß			+	
26	43	5 Jahre	+	—	+	Empyem Cholelithiasis	Gallenblase perforiert lokale Peritonitis	—	+			
27	76	4 Tage	+	—	—	Empyem Cholelithiasis lokale Peritonitis	Gallenblase stark entzündet	—	+			
28	67	4 Jahre	+	—	—	Empyem Cholelithiasis diffuse eitrige Peritonitis	Gallenblase perforiert	—	+			
29	52	¼ Jahr	+	—	—	Empyem Cholelithiasis diffuse gallige Peritonitis	Gallenblase hochgradig entzündet, Galle in der Bauchhöhle	—	+			
30	55	20 Jahre	+	—	+	Empyem Cholelithiasis chronische Cholecystitis	Gallenblase verdickt, hochgradig geschrumpft	—	+			
31	61	1 Tag	+	—	—	Cholelithiasis diffuse gallige Peritonitis	Gallenblase stark vergrößert Wand papierdünn.	—	+			
32	77	einige Tage	+	—	—	Gallenperitonitis	reichlich Galle in der Bauchhöhle	Pleuritis und Cystitis	+			
33	67	10 Jahre	—	—	+	Cholelithiasis Ikterus	Abszeß im Halsteil der Gallenblase, starke Verwachsungen	—	+			
34	56	20 Jahre	—	—	—	Cholelithiasis	Gallenblase sehr vergrößert	—	+			

Nr.	Alter in Jahren	Dauer des Leidens	Fieber	Schüttelfrost	Ikterus	Diagnose	Operationsbefund	Komplikationen	Entlassen: geheilt	fast geheilt	mit Fistel	2. Operation
35	69	18 Jahre	+	+	+	Chronische Cholecystitis (histologisch festgestellt)	Gallenblase derb geschrumpft, Leber enorm groß	—		+		
36	45	6 Jahre	—	—	—	Cholelithiasis chronische Cholecystitis	Gallenblase wandverdickt	—			+	
37	58	10 Jahre	+	—	+	Cholelithiasis	Gallenblase geschrumpft	19. Tag p. O. Lungenembolie		+		
38	62	15 Jahre	—	—	—	Cholelithiasis Cholecystitis	Gallenblase verwachsen	—		+		(vor 15 Jahren 1. Cholecystostomie)
39	47	4 Jahre	+	—	+	Acute Pankreatitis Cholecystitis	Nekrosen im Pankreas, hämorrhagisches Exsudat im Oberbauch	—			+	
40	65	20 Jahre	+	—	+	Cholelithiasis Cholecystitis acute Pankreatitis	Blutungen im Pankreas, Gallenblase mit entzündlichen Verwachsungen, Abszeß über dem linken Leberlappen	—		+		
41	52	20 Jahre	+	—	—	Acute Pankreatitis	Pankreas mit Nekrosen	7. Woche Senkungsabszeß der linken Lendengegend	+			
42	49	8 Tage	+	+	+	Acute Cholangitis	Gallenblase o. B. Inhalt der Gallenblase: steril	—	+			
43	50	1 Jahr	—	—	+	Cholelithiasis chronische Cholecystitis	Leber höckerig, histologisch: Lebercirrhose	—	+			
44	55	—	—	—	—	Carcinom der Gallenblase	inoperabler Tumor	—			ungeheilt	

Nr.	Alter in Jahren	Dauer des Leidens	Fieber	Schüttelfrost	Ikterus	Diagnose	Operationsbefund	Komplikationen	Entlassen: geheilt	Entlassen: fast geheilt	Entlassen: mit Fistel	2. Operation
45	69	3 Wochen	+	—	—	Empyem Cholelithiasis	fragliches Ca. der Gallenblase	—			+	nach 8 Wochen 2. Cholecystostomie
46	53	1½ Jahre	+	—	+	Empyem, diffuse Peritonitis	Gallenblase sehr groß	—			+	nach 5 Wochen 2. Cholecystostomie
47	65	8 Tage	+	+	—	Cholelithiasis Empyem	Gallenblase vergrößert, wandverdickt	—	+			secundäre Cholecystektomie
48	42	2 Jahre	+	—	+	Cholelithiasis Empyem	Gallenblase perforiert	—	+			secundäre Cholecystektomie
49	73	mehrere Jahre	+	—	—	Empyem Cholelithiasis	Gallenblase von jauchigem Eiter erfüllt	—	+			secundäre Cholecystektomie
50	28	5 Jahre	+	—	+	Empyem Cholelithiasis	drohende Perforation der Gallenblase	—	+			secundäre Cholecystektomie

Tabelle III

Nr.	Alter in Jahren	Dauer des Leidens	Fieber	Schüttelfrost	Ikterus	Diagnose	Operationsbefund	Komplikationen	Entlassen: geheilt	Entlassen: fast geheilt	Entlassen: mit Fistel	Dauerergebnis	Zeit post Operation. in Jahren
1	64	20 Jahre	+	+	—	Empyem Cholelithiasis	Gallenblasenwand morsch	—	+			1	7
2	65	mehrere Jahre	+	—	—	Empyem Cholelithiasis	Gallenblase vergrößert, stark entzündet	Bronchopneumonie	+			1	7
3	72	einige Jahre	+	—	—	Empyem Cholelithiasis	Gallenblase groß, drohende Perforation	—	+			1	3
4	51	2 Jahre	—	—	—	Empyem Cholelithiasis	Starke Netzverklebungen der Gallenblase	—	+			1	3
5	58	mehrere Jahre	+	—	+	Empyem Cholelithiasis	Gallenblasenschleimhaut gangränös	—	+			1	3
6	63	14 Tage	+	+	—	Empyem Cholelithiasis	Gallenblase stark entzündet	leichte Thrombophlebitis	+			1	2
7	61	einige Wochen	+	—	—	Empyem Cholelithiasis	Gallenblasenwand mit Abszessen	—	+			1	1
8	52	8 Jahre	+	—	—	Empyem Cholelithiasis	Gallenblasenschleimhaut nekrotisch	—	+			1	2
9	65	30 Jahre	+	—	+	Cholelithiasis acute Cholecystitis	Gallenblase entzündet	Bronchitis	+			1	10
10	73	1 Jahr	+	+	—	Cholelithiasis acute Cholecystitis	Gallenblase vergrößert, entzündet	—	+			1	8
11	56	14 Jahre	+	—	—	Cholelithiasis acute Cholecystitis	Gallenblase vergrößert, entzündet	—	+			1	1

Nr.	Alter in Jahr.	Dauer des Leidens	Fieber	Schüttelfrost	Ikterus	Diagnose	Operationsbefund	Komplikationen	Entlassen: geheilt	Entlassen: fast geheilt	Entlassen: mit Fistel	Dauerergebnis	Zeit post Operation. in Jahren
12	37	1 Jahr	+	—	+	Cholelithiasis acute Cholecystitis	Gallenblase entzündlich verdickt	Thrombophlebitis Bronchopneumonie	+			1	9
13	57	1 Jahr	+	—	—	Cholelithiasis acute Cholecystitis	Galle im rechten Oberbauch, lokale Peritonitis	—	+			1	10
14	68	15 Jahre	+	—	—	Acute Cholecystitis lokale Peritonitis	Gallenblase perforiert, schwielige Wand	—	+			1	7
15	23	einige Jahre	+	—	—	Cholelithiasis acute Pankreatitis	Nekrosen im Pankreas, Gallenblase wandverdickt	4 Wochen vor der Aufnahme Partus	+			1	12
16	32	10 Jahre	+	—	—	Cholelithiasis acute Pankreatitis	Pankreas entzündlich verändert	—	+			1	9
17	51	5 Jahre	+	+	+	Empyem Cholelithiasis	Gallenblase klein, knorpelhart, verwachsen	Kolik am 19. Tag post Operationem	+			1	10
18	64	25 Jahre	—	—	—	Cholelithiasis subacute Cholecystitis	Gallenblase vergrößert	—	+			1	4
19	62	5 Jahre	—	—	+	Cholelithiasis chronische Cholecystitis	Gallenblasenduodenalfistel, Gallenblase geschrumpft	—	+			1	9
20	64	einige Jahre	+	—	—	Cholelithiasis chronische Cholecystitis	Gallenblasenwand morsch	—	+			1	8
21	65	1½ Jahr	—	—	+	Cholelithiasis chronische Cholecystitis	Leber vergrößert, Gallenblase wandverdickt, Stein im Choledochus.	—	+			1	7
22	43	5 Jahre	+	—	+	Empyem Cholelithiasis	Gallenblase stark entzündlich verändert, Leber vergrößert	—		+		1	6

Nr.	Alter in Jahren	Dauer des Leidens	Fieber	Schüttelfrost	Ikterus	Diagnose	Operationsbefund	Komplikationen	Entlassen: geheilt	Entlassen: fast geheilt	Entlassen: mit Fistel	Dauerergebnis	Zeit post Operation, in Jahren
23	46	18 Jahre	+	—	+	Cholelithiasis chronische Cholecystitis	Leber groß, Gallenblase mit drohender Perforation großer Stein im Choledochus	—		+		1	1
24	34	mehrere Jahre	—	—	—	Cholelithiasis	Gallenblase fest mit dem Duodenum verwachsen	—	+			1	5
25	52	12 Jahre	+	+	—	Cholecystitis gangränosa	Gallenblase vergrößert, Wand gangränös	—		+		1	8
26	43	1½ Jahr	—	—	—	Empyem	Gallenblase stark entzündet	—		+		1	7 secundäre Ektomie
27	41	1 Tag	+	—	—	Empyem, diffuse Peritonitis (jauchig)	Gallenblase stark vergrößert	4. Woche Douglasabszeß	+			1	7
28	70	8 Jahre	+	+	+	Empyem lokale Peritonitis	Gallenblase groß, entzündet	Kolik am 13. Tag		+		1	2
29	53	mehrere Jahre	+	—	—	Empyem	Gallenblasenschleimhaut nekrotisch, morsche Wand	—	+			1	2
30	62	mehrere Jahre	+	—	—	Empyem Cholelithiasis eitrige Peritonitis	Leber vergrößert Gallenblase perforiert	Pleuritis	+			1	1
31	58	8 Jahre	+	—	—	Empyem Cholelithiasis lokale Peritonitis	Pankreas ödematös, Gallenblase verwachsen	—	+			1	1
32	61	6 Jahre	—	—	—	Cholelithiasis beginnende Pankreatitis	Gallenblase vergrößert Pankreas mit Fibrinbelägen	—	+			1	1
33	74	1 Tag	—	—	—	Empyem Cholelithiasis lokale Peritonitis	Gallenblase enorm vergrößert, wandverdickt, gangränöse Schleimhaut	3 Wochen acholische Stühle	+			1	7

Nr.	Alter in Jahren	Dauer des Leidens	Fieber	Schüttelfrost	Ikterus	Diagnose	Operationsbefund	Komplikationen	Entlassen: geheilt	Entlassen: fast geheilt	Entlassen: mit Fistel	Dauerergebnis	Zeit post Operation in Jahren
34	52	3 Tage	+	—	+	Empyem	Gallenblase entzündlich verändert	—	+			2	2
35	67	2 Jahre	+	—	—	Empyem Cholelithiasis	Gallenblase sehr groß, entzündet	Thrombose des Beines	+			1	4
36	58	mehrere Jahre	+	—	—	Empyem Cholelithiasis lokale Peritonitis	drohende Perforation der Gallenblase	—	+			1	1
37	50	½ Jahr	—	—	+	Empyem Cholelithiasis	Gallenblase vergrößert, entzündet	—	+			2	1
38	55	2 Tage	+	—	—	Empyem Cholelithiasis lokale Peritonitis	hochgradig entzündete Gallenblase	Thrombophlebitis	+			2	1
39	59	4 Tage	+	—	—	Empyem Cholelithiasis beginnende Peritonitis	Gallenblase groß, mit frischer Perforation	—	+			1	1
40	31	10 Jahre	+	+	+	Acute gangränöse Cholecystitis Acute Pankreatitis	Gallenblasenschleimhaut nekrotisch Pankreas mit ausgedehnten Nekrosen	Bronchopneumonie Thrombose des rechten Beines	+			1	7
41	29	2 Tage	+	—	—	Acute Pankreatitis Peritonitis	Pankreas mit zahlreichen Nekrosen und Blutungen	—	+			1	1
42	47	¼ Jahr	+	—	—	Cholelithiasis Cholecystitis Acute Pankreatitis	Gallenblase vergrößert Pankreas mit zahlreichen Nekrosen	Thrombose des linken Beines	+			2	9
43	62	2 Tage	+	—	—	Empyem beginnende Pankreatitis	Gallenblase stark entzündet, Oedem der Leberpforte	—	+			1	5
44	33	einige Wochen	—	—	—	Cholelithiasis chronische Cholecystitis	Gallenblase klein, schwielige Wand	—	+			1	1

Nr.	Alter in Jahren	Dauer des Leidens	Fieber	Schüttelfrost	Ikterus	Diagnose	Operationsbefund	Komplikationen	Entlassen: geheilt	Entlassen: fast geheilt	Entlassen: mit Fistel	Dauerergebnis	Zeit post Operation. in Jahren
45	51	½ Jahr	—	—	—	Cholelithiasis chronische Cholecystitis (histologisch festgestellt)	Gallenblasen-Kolonfistel, Wand schwielig	Brocnhopneumonie	+			2	7
46	58	einige Tage	—	—	—	Cholelithiasis	Gallenblase sehr vergrößert	—	+			1	8
47	61	1½ Jahr	—	—	—	Cholelithiasis chronische Cholecystitis	Gallenblase schwielig	Herzhypertrophie	+			2	8
48	43	8 Jahre	—	—	—	Empyem	Gallenblase stark verwachsen	Kolik am 25. Tag p. O.		+		2	1 vor 8 Jahren 1. Cholecystostomie
49	52	4 Jahre	+	+	+	Empyem Cholangitis	Gallenblase sehr vergrößert, rechte Niere vergrößert	Pyonephrose rechts Nephrotomie 6 Wochen nach der Cholecystostomie	+			2	1
50	48	1 Jahr	—	—	—	Cholelithiasis acute Pankreatitis	Pankreas mit nekrotischen Herden, Gallenblase wandverdickt	—	+			1	8
51	56	3 Jahre	—	—	+	Cholelithiasis chronische Cholecystitis cholangitische Leberzirrhose	Gallenblase geschrumpft, Leber klein, höckerig	Pleuritis exsudativa	+			2	9
52	52	8 Jahre	—	—	—	Cholelithiasis	Gallenblase verwachsen	—	+			1	3
53	47	9 Jahre	+	—	+	Cholelithiasis Cholecystitis	Gallenblase mit Perforation, lokale Peritonitis	—	+			2	4

Nr.	Alter in Jahr.	Dauer des Leidens	Fieber	Schüttelfrost	Ikterus	Diagnose	Operationsbefund	Komplikationen	Entlassen: geheilt	fast geheilt	mit Fistel	Dauerergebnis	Zeit post Operation. in Jahren
54	73	1½ Jahr	+	+	—	Empyem Cholelithiasis chronische Cholecystitis histologisch festgestellt.	Gallenblase derb, verdickt	—			+	3	7
55	41	1 Tag	+	—	—	Cholelithiasis chronische Cholecystitis acute Pankratitis	Pankreas derb, geschwollen	In der 7. Woche post operationem Kotfistel			+	3	8
56	64	4 Jahre	+	—	—	Empyem Cholelithiasis lokale Peritonitis	drohende Perforation d. Gallenblase, gangränöse Stelle im Fundus der Gallenblase	—			+	3	4
57	65	4 Tage	—	—	—	Empyem Cholelithiasis	Gallenblase enorm vergrößert	—			+	3	3
58	45	4 Tage	—	—	—	Empyem Cholecystitis	Gallenblase ödematös, entzündlich verändert	—			+	3	7 1 Jahr p. O. 2. Cholecystostomie
59	55	1 Jahr	+	—	+	Empyem lokale Peritonitis	Gallenblase stark entzündet. Schleimhaut gangränös	—	+			3	3 1 Jahr p. O. 2. Cholecystostomie
60	59	15 Jahre	+	—	—	Empyem Cholelithiasis	Gallenblasenschleimhaut gangränös	—	+			sekundäre Ektomie	7
61	27	einige Wochen	—	—	—	Cholecystitis beginnende Pankreatitis lokale Peritonitis	Gallenblase entzündet. Oedem der Leberpforte	—	+			sekundäre Ektomie	6
62	32	2 Jahre	—	—	—	Cholelithiasis acute Pankreatitis	Gallenblase ödematös, Pankreas ödematös	Thrombose des linken Beines	+			sekundäre Ektomie	4

Tabelle IV

Diagnose	Gesamtzahl	Unerreichbare Fälle	Verwertbare Fälle	Todesfälle
Empyem mit und ohne Steine	80	30	28	22
Diffuse Peritonitis bei Empyem und Steingallenblase	20	6	2	12
Eitrige Cholangitis bei Empyem und Steingallenblase 1× Leberabszeß	7	3	1	3
Carcinom der Gallenblase und Gallenwege mit und ohne Empyem	14	1	—	13
Verschiedene Formen der Leberatrophie.	5	—	1	4
Pankreatitis bei Cholelithiasis und Cholecystitis	24	3	12	9
Akute und chronische Cholecystitiden mit und ohne Steine	30	7	18	5
Abszeß der Leber (Colibazillen) nach penetrierendem Ulcus duodeni	1	—	—	1

Literatur-Verzeichnis.

Berg, J. Studien über die Funktion der Gallenwege unter normalen und gewissen abnormen Verhältnissen. Act. chir. scand. Suppl. II 1922.

Biancheri, T. Sul valore della colecistostomia. Arch. ital. chir. 31, 1932.

Brenner. Zur Frage Cholecystotomie oder Cholecystektomie. IV. Tagung der Freien Vereinigung Alpenländischer Chirurgen. Tagung vom 9. und 10. Oktober 1928. Zbl. Chir. 1928 III.

De Courcy. Cholecystektomy or Cholecystostomy? Internat. J. of Med. 41, 1928.

Deaver, J. B. Causes of Morbidity and Mortality of Operation for Gallstone Disease. Surg. Gynec. & Obstetr. 49, 1929.

Desplas, B. Cholécystostomie ou Cholécystektomie? Bull. méd. 1931 II.

Desplas, B. et Meillère, J. Cholécystostomies de Dérivation. Presse méd. 1931 I, Bd. 39.

Eliason, E. L. and Ferguson, L. K., Cholecystostomy. Ann. Surg. 94, 1931.

Enderlen und Hotz, Referate auf der 47. Tagung der Deutschen Gesellschaft für Chirurgie, 1923. Zbl. Chir. 1923.

Fallon, L. Cholecystostomie versus Cholecystektomie. Arch. Surg. 18, 1929.

Federoff. Einige Richtlinien in der Gallenwegechirurgie. Dtsch. Z. Chir. 1933, I.

Gibbon, J. H. Review of the Operations done on the Gall-Bladder and Ducts. Ann. Surg. 90, 1929, II.

Gosset, A. et Petit-Dutaillis, D. Les séquelles de la cholécystectomie. Indications chirurgicales. Nutrition (Paris) 2, 1932.

von Haberer. Zur Frage der idealen Cholecystektomie. Zbl. Chir. 51, 1920.

von Haberer. Zur Gallenwegchirurgie. 74. Tagung d. verein. rheinisch-westfälischen Chirurgen. Sitzung v. 2. 4. 1929. Zbl. Chir. 1929.

Kehr, H. Praxis der Chirurgie der Gallenwege. München/Lehmann, 1913.

Künsztler, M. Rezidive nach Gallenoperationen, ihre Pathogenese und Therapie. Wien. klin. Wo. 1933, II.

Pliverić, V. Ueber die Indikation zur chirurgischen Therapie des Gallensteinleidens. Lijecn Vjesn. 53, 1931 (ungar.) Autoreferat in Zorg. Chir. 54, 1931.

Polya, J. Die Tätigkeit der Gallenblase bei Gallensteinkranken. Orv. Hetil. 1934 (ungar.). Ref. Endre Makai in Zorg. Chir. 67, 1934.

Schiassi, B. La calculose de la vésicule biliaire. J. de Chir. 43, 1934.

Schmieden-Nissen. Die Erkrankungen der steinfreien extrahepatischen Gallenwege. Verh. dtsch. Ges. inn. Med. 44, 1932.

Sherren, J. A. A Comparison of Cholecystostomy and Cholecystektomy. Brit. J. of Surg. Vol. X 1922/23.

Sherwood, W. A. Surgical Lesions of the Biliary Tract. Ann. Surg. 88, 1928, II.

Uffreduzzi. Il drenaggie delle vie biliari. Arch. soc. ital. Chir. 1934.

Walzel, P. Zum 50. Geburtstage der Gallenchirurgie. Wien. klin. Wo. 1932, II.

Westphal, K. Muskelfunktion, Nervensystem und Pathologie der Gallenwege. Ztschr. f. klin. Med. Bd. 96, 1923.

Whitaker, L. R. Problems in Normal and in Abnormal Physiology of the Gallbladder. Arch. Surg. 18, 1929, II.

Zander, P. Das Für und Wider der chirurgischen Behandlung des Gallenleidens. Darmstadt 1930.

Lebenslauf.

Ich wurde am 12. Dezember 1906 als viertes Kind des Zimmermeisters Joseph Kretsch und seiner Ehefrau Helene, geb. Lamsbach zu Ffm.-Sossenheim geboren.

Nach vierjährigem Besuche der Volksschule meines Heimatortes ging ich im Jahre 1917 an das Lyzeum zu Höchst a. M. und später an das Lyzeum und Oberlyzeum der Ursulinen zu Frankfurt a. M. über. Ostern 1927 bestand ich daselbst das Abitur.

Nach 2 Semestern philosophischer und naturwissenschaftlicher Studien begann ich im Jahre 1928 das Studium der Medizin an der Universität zu Frankfurt a. M. Mit Ausnahme eines in Freiburg i. Br. verbrachten Semesters führte ich das Medizinstudium in Frankfurt a. M. weiter und machte 1933 hier mein ärztliches Staatsexamen.

Nach Ableistung des praktischen Jahres am St. Marien-Krankenhause zu Frankfurt a. M. wurde ich am 15. Juli 1934 als Aerztin approbiert. Ich blieb zunächst als Hilfsärztin an der chirurgischen Klinik des Marien-Krankenhauses. Im Dezember 1934 nahm ich eine Hilfsarztstelle an der Universitätsklinik für Gemüts- und Nervenkranke zu Frankfurt a. M. an. Sieben Monate arbeitete ich an dieser Klinik. Seit Oktober 1935 arbeite ich als Hausärztin der Genossenschaft der Ursulinen Frankfurt a. M. in deren Filiale zu Geisenheim a. Rh.